

# INFECÇÃO HUMANA PELO VÍRUS MONKEYPOX: UMA REVISÃO BIBLIOGRÁFICA

## HUMAN INFECTION BY THE MONKEYPOX VIRUS: A LITERATURE REVIEW

Camilo Isaac Milagres<sup>1</sup>

Antônio Macedo D'Acri<sup>2</sup>

Vanessa Knauf Lopes<sup>3</sup>

**Resumo:** O ano de 2022 ficou marcado por um aumento mundial do número de casos de infecções pelo vírus monkeypox, sendo considerado a maior disseminação desse vírus para fora do continente africano em todos os tempos. A total compreensão acerca do aumento expressivo do número de casos de monkeypox ainda é desafiadora, pois engloba diversas manifestações clínicas e particularidades que dificultam o correto diagnóstico e o tratamento adequado, aumentando o potencial de transmissão do vírus entre seres humanos. Assim como políticas públicas estão sendo adotadas a fim de diminuir a transmissão do vírus, um

615

---

1 Graduado em medicina pela Universidade Federal do Estado do Rio de Janeiro

2 Professor Associado, vinculado à Disciplina de Dermatologia, Escola de Medicina e Cirurgia (EMC), Universidade Federal do Estado Rio de Janeiro (UNIRIO) Doutorado em Medicina (Dermatologia) - UFRJ, 2002

3 Especialização em Cosmetologia e Estética pela Faculdade Batista de Minas Gerais, Brasil(2020). Médica Residente de Dermatologia da Universidade Federal do Estado do Rio de Janeiro , Brasil



alarme também ocorre entre profissionais da saúde que buscam compreender o contexto do aumento expressivo do número de casos em todo mundo, sobretudo em homens jovens. Este trabalho busca elucidar algumas lacunas de conhecimento que ainda existem sobre o tema, como as vias de transmissão da doença, o contexto epidemiológico, as particularidades do manejo clínico das lesões dermatológicas e o advento de novas drogas para tratamento. Para isso, foram utilizadas as bases de dados PubMed, Lilacs e SciELO, buscando-se artigos publicados desde 1980 até o ano de 2022, nos idiomas português, inglês e espanhol, respeitando-se os critérios de inclusão e exclusão adotados. Apesar de o vírus monkeypox ter sido descrito pela primeira vez em 1958, a literatura envolvendo o assunto ainda é limitada e a sua busca bi-

bliográfica se mostrou um desafio para o autor. Pelo modelo de estratificação PRISMA, foram considerados elegíveis 40 artigos que contribuiriam para o resultado do estudo, no qual a via sexual foi apontada como potencial para transmissão da doença, com prevalência de casos em indivíduos jovens do sexo masculino. Também foi possível identificar características morfológicas do vírus que o permitem sobreviver por mais tempo em superfícies inertes, assim como constatou-se a contribuição da interrupção da vacinação contra varíola para o crescimento expressivo do número de casos. Dessa forma, este estudo mostrou-se eficiente para estabelecer as relações causais que culminaram no aumento da incidência da infecção humana pelo monkeypox mundialmente, assim como contribuiu para elucidação dos protocolos de diag-



nóstico e de tratamento a fim de auxiliar as condutas médicas envolvendo a doença.

**Palavras-chave:** “monkeypox”; “diagnosis”; “clinical features”; “epidemiology”.

**Abstract:** The year 2022 was marked by a worldwide increase in the number of cases of infections by the monkeypox virus, being considered the greatest spread of this virus outside the African continent at all times. Full understanding of the significant increase in the number of monkeypox cases is still challenging, as it encompasses several clinical manifestations and particularities that make the correct diagnosis and adequate treatment difficult, increasing the potential for transmission of the virus between human beings. Just as public politics are being adopted

in order to reduce the transmission of the virus, an alarm also occurs among health professionals who seek to understand the context of the significant increase in the number of cases worldwide, especially in young men. This work seeks to elucidate some knowledge gaps that still exist on the subject, such as the transmission routes of the disease, the epidemiological context, the particularities of the clinical management of dermatological lesions and the advent of new drugs for treatment. For this, PubMed, Lilacs and SciELO databases were used, searching for articles published from 1980 to 2022, in Portuguese, English and Spanish, respecting the inclusion and exclusion criteria adopted. Although the monkeypox virus was described for the first time in 1958, the literature on the subject is still limited and its bibliogra-



phic search proved to be a challenge for the author. According to the PRISMA stratification model, 40 articles that contributed to the result of the study were considered eligible, in which the sexual route was identified as a potential for transmission of the disease, with a prevalence of cases in males. It was also possible to identify morphological characteristics of the virus that allow it to survive longer on inert surfaces, as well as the contribution of the interruption of smallpox vaccination to the significant growth in the number of cases. Thus, this study proved to be efficient in establishing the causal relationships that culminated in the increase in the incidence of human infection by monkeypox worldwide, as well as contributing to the elucidation of diagnostic and treatment protocols in order to help medical procedures

involving the disease.

**Keywords:** “monkeypox”; “diagnosis”; “clinical features”; “epidemiology”.

## INTRODUÇÃO

O vírus monkeypox foi descoberto há cerca de 60 anos, porém no ano de 2022 ganhou maior importância global devido ao aumento mundial do número de pessoas infectadas. Apesar de a doença ser descrita como semelhante à varíola comum, ainda existe uma lacuna na correta identificação dos casos visto à presença de diversas possibilidades de diagnósticos diferenciais, como por exemplo, varicela, herpes zoster, sarampo, sífilis, escabiose, reações alérgicas, infecções por Rickettsias, molusco contagioso, entre outras. (Peter-



sen E, Kantele A, Koopmans M, Asogun D, Yinka- Ogunleye A, Ihekweazu C, Zumla A, 2019)

Apesar de ter sido identificada inicialmente em macacos, o que gerou a denominação “varíola do macaco”, essa denominação é considerada inadequada pela OMS devido à estigmatização e aumento da violência contra esses animais. Dessa forma, tornou-se necessária a mudança de denominação a fim de se evitar “ofender qualquer grupo cultural, social, nacional, regional, profissional ou étnico”, além de minimizar qualquer impacto negativo no comércio, viagens, turismo ou bem-estar animal. (Ghazanfar A, 2022)

Este estudo tem como objetivo compreender a transição do perfil epidemiológico da doença, tornando-se necessário entender como ocorreu o surgimento do vírus monkeypox e

sua história de infecção no ser humano, avaliando as causas e consequências que culminaram na interrupção da vacinação sistemática no Brasil no século passado.

No atual contexto da epidemia pelo vírus monkeypox, foram registrados diversos surtos do vírus em regiões não endêmicas, sendo declarada Emergência de Saúde Pública de Importância Internacional (ESPII) no dia 23 de julho de 2022, pela Organização Mundial de Saúde (OMS) (Burki T, 2022) . Até este momento, os casos confirmados na epidemia atual ocorreram predominantemente em homens jovens, com idade mediana de 36 anos. Nos casos em que relatou-se a orientação sexual, foram identificados predominantemente homens que tiveram contato sexual recente com parceiros masculinos. (Adler H, Gould S, Hine P, Snell LB,



Wong W, Houlihan CF, Osborne JC, Rampling T, Beadsworth MB, Duncan CJ, Dunning J, Fletcher TE, Hunter ER, Jacobs M, Khoo SH, Newsholme W, Porter D, Porter RJ, Ratcliffe L, Schmid ML, Semple MG, Tunbridge AJ, Wingfield T, Price NM, 2022)

A produção deste artigo busca auxiliar o correto diagnóstico, visto que é necessário ao profissional de saúde que tenha conhecimento acerca das formas de apresentação dessa doença e possibilidades de diagnósticos diferenciais, além de investigar corretamente aspectos epidemiológicos que possam estar envolvidos em sua fisiopatologia. Nesse sentido, torna-se importante avaliar o histórico de viagens recentes, o histórico sexual e também o histórico de contato com indivíduos que apresentem lesões semelhantes. Mesmo que esses fatores epidemiológicos não es-

tejam envolvidos, o diagnóstico de infecção pelo monkeypox não deve ser excluído e a realização de exames se torna imprescindível em casos de lesões suspeitas. (Bunge EM, Hoet B, Chen L, et al, 2022)

## **METODOLOGIA**

### **Ética**

Este estudo é uma revisão sistemática realizada a partir da análise de artigos previamente publicados, cuja produção dispensa o Termo de Consentimento Livre e Esclarecido (TCLE), não sendo submetido ao Conselho de Ética das instituições envolvidas.

### **Estratégia de busca e critérios de inclusão adotados**

A presente revisão sistemática seguiu a homologação



estrutural adotado pelo modelo Preferred Reporting Items for Systematic Reviews and Meta-Analyses (PRISMA), a partir da realização do checklist proposto com 27 itens. Posteriormente, foi utilizado um fluxograma de quatro etapas, em que busca-se a transparência da sistematização a fim de reduzir a margem de erros na análise de dados e contribuindo para a boa qualidade dessa pesquisa.

Para a escrita deste trabalho, foi adotado como critério para seleção de artigos a busca realizada em três bases bibliográficas de dados – PubMed, SciELO e Lilacs. Ao finalizar as pesquisas em cada base, as referências duplicadas foram excluídas. Foram selecionados artigos publicados desde 1980 até 2022 para melhor compreensão de características morfológicas virais e epidemiológicas anteriormente

documentadas. Foram selecionados artigos escritos em inglês, português ou espanhol.

Foram adotadas estratégias de busca a fim de evitar vieses de publicação e para avaliar pesquisas voltadas apenas para o tema principal, que é a infecção humana pelo monkeypox virus. Para isso, as seguintes etapas foram seguidas: 1. formulação da questão norteadora; 2. avaliação e seleção dos estudos; 3. análise e síntese do material encontrado; 4. descrição dos resultados.

Existiram problemas e diferenças nos processos de indexação nas bases de dados bibliográficas; portanto, optou-se pela busca por termos livres e recomendados pela OMS. A partir disso, foram utilizadas as seguintes palavras-chave: “monkeypox” e “endemic”, e “clinical features” e “diagnosis”, assim como seus correspondentes na



língua portuguesa.

### **Crítérios de exclusão**

Artigos em que não foram possíveis o acesso em português, inglês ou espanhol foram excluídos da busca. Também foram excluídos os artigos que não continham dados suficientes que contribuíssem na análise e na elucidação de aspectos importantes acerca da infecção pelo monkeypox vírus no cenário mundial atual, dando ênfase para produções que auxiliassem na investigação da epidemiologia histórica, etiologia, prevenção, quadro clínico, diagnóstico e manejo terapêutico. Também foram adotados como critérios de exclusão teses, dissertações e notas editoriais.

Durante a produção deste estudo evitou-se o uso do termo “varíola do macaco”, devido

ao fato de ser um incentivador à estigmatização da doença e à violência contra animais. Com essa estratégia, houve uma seleção mais apurada dos artigos em análise, garantindo a detecção da maioria dos trabalhos publicados dentro dos critérios pré-estabelecidos.

### **Análise dos artigos**

Os autores analisaram os bancos de dados acerca do assunto nos últimos 20 anos, dando-se preferência para estudos publicados em 2022, devido ao caráter atual da doença estudada. A partir da busca nos bancos de dados mencionados, foram selecionados 133 artigos para análise dos autores, dentre os quais 40 se enquadraram nos critérios previamente estabelecidos para comporem a base de referências para o presente estudo. Vale res-





saltar que a bibliografia acerca deste tema ainda é escassa na literatura mundial, visto que anteriormente se tratava de uma doença de baixa prevalência e restrita ao continente africano. Entretanto, atualmente se encontra como reemergente em todos os continentes do mundo, fator que justifica a relevância do tema associada ao caráter atual do assunto e seus desafios.

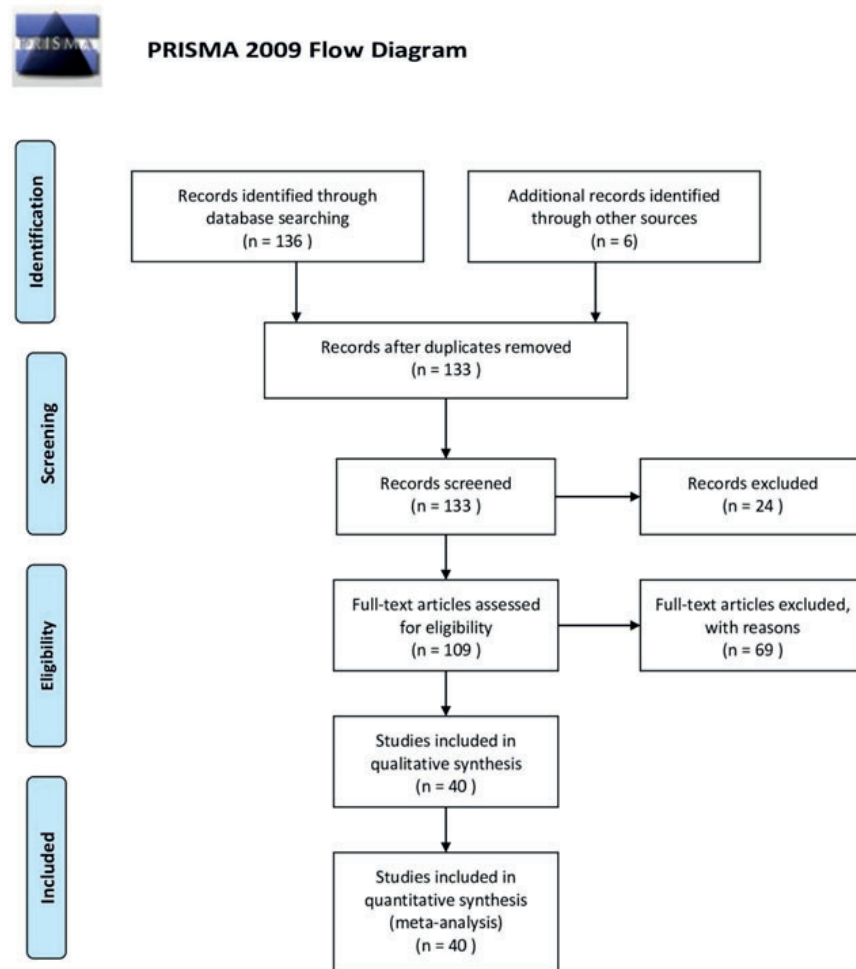
## RESULTADOS

Foram inicialmente identificados 136 artigos pela busca nas três bases bibliográficas de dados – PubMed, SciELO e Lilacs. Após a remoção das duplicatas foram encontrados 133 artigos dos quais foram excluídos 24 pela análise dos títulos. Posteriormente, foram selecionados 109 artigos para leitura de resumo e consecutiva leitura integral.

Após a leitura analítica, 40 referências foram utilizadas, devido ao fato de apresentarem dados e informações pertinentes à questão norteadora da revisão. Os textos selecionados foram posteriormente submetidos à análise dos dados, em que obtiveram-se os resultados significativos e favoráveis a esta discussão. Este trabalho é uma revisão sistemática descritiva, utilizando-se a estratégia PICO, sendo “P” a população (população em geral), “I” o fenômeno de interesse (infecção pelo monkeypox virus), “C” comparação (epidemiologia, abordagens e desfechos) e “O” resultado (implicações para a prática clínica).



**Figura 1.** Organograma referente ao método de seleção dos artigos para revisão sistemática por meio da homologação PRISMA.



**Tabela 1:** Resultados obtidos por meio de uma revisão sistemática descritiva, utilizando-se a estratégia PICO, em que foram reunidas as implicações práticas advindas dos estudos avaliados por este trabalho.



<b>Título</b>	<b>Área de aplicação</b>	<b>Implicações na prática</b>
<i>"Human Monkeypox Epidemiologic and Clinical Characteristics, Diagnosis, and Prevention"</i>	Frequência e distribuição geográfica dos casos de monkeypox; análise da similaridade de apresentações clínicas com a varíola.	Confirmação epidemiológica, com maioria dos casos em jovens abaixo de 40 anos, sobretudo nascidos após interrupção da vacinação contra varíola.
<i>"Epidemiology, Clinical Features, Diagnosis and Management of Monkeypox Virus: A Clinical Review Article"</i>	Delimitação epidemiológica, sintomática, formas de transmissão, diagnóstico, tratamento e prevenção.	Devem ser pesquisados fatores de risco envolvidos associados ao rash progressivo; pacientes devem ser isolados até resolução das lesões.
<i>"What does it mean to declare monkeypox a PHEIC?"</i>	Procurar achados científicos que comuniquem a população sem aumentar os estigmas da doença.	Ocorreram poucos surtos de orthopoxvirus na história, havendo limitações quanto ao tratamento e profilaxia na epidemia atual.
<i>"Clinical features and management of human monkeypox: a retrospective observational study in the UK"</i>	Delimitação epidemiológica retrospectiva; discussão sobre medicamentos anti-virais off-label.	Casos de infecção humana pelo monkeypox foram raramente vistos fora da região oeste e central da África. Aborda tratamentos em estudo, como brincidofovir e tecovirimat.
<i>"The changing epidemiology of human monkeypox—A potential threat? A systematic review"</i>	Revisão sistemática cuja temática principal é a transição epidemiológica, análise de grupos de risco e apresentações clínicas.	Relato de viagens a áreas de maior incidência de monkeypox, assim como comportamentos de risco são importantes fatores epidemiológicos que devem ser pesquisados em casos suspeitos.
<i>"Human monkeypox, 1970-79"</i>	Abordagem da evolução natural da doença; prevenção de complicações e sequelas.	Maioria dos casos relatados ocorrem em locais com florestas tropicais; há também casos importados de outros países.
<i>"A pox-like disease in cynomolgus monkeys"</i>	Análise retrospectiva de surtos passados; avaliação epidemiológica associada ao aumento dos casos.	Apenas pequena parcela dos animais infectados apresentaram sintomas da doença; relatou-se a ocorrência com reservatório em macacos cynomolgus. Reservatórios principais: roedores silvestres.

		principais: roedores silvestres.
<i>“O que precisamos saber sobre a infecção humana pelo vírus monkeypox?”</i>	Descrição inicial do vírus <i>monkeypox</i> ; registros do número de casos mundialmente	Ações de vigilância para enfrentamento da doença; prioridade para identificação rápida dos casos para isolamento e tratamento.
<i>“Emergence of Monkeypox — West and Central Africa, 1970–2017”</i>	Análise dos casos reportados em humanos e animais em países africanos..	A maior parte dos casos autóctones foram descritos na Nigéria e na República Democrática do Congo; Congo já relatou mais de 1.000 casos suspeitos anualmente desde 2005.
<i>“Outbreak of human monkeypox in Nigeria in 2017-18: a clinical and epidemiological report”</i>	Revisão epidemiológica e de características clínicas; formas de diagnósticos; distribuição dos casos.	69% dos acometidos eram homens, idade mediana de 29 anos. Principais sinais e sintomas associados: rash vesiculopustular, febre, prurido, cefaleia e linfadenopatias.
<i>“Fields Virology, 6th Edition”</i>	História da virologia; princípios da metodologia virológica; estrutura viral; ciclo de vida; epidemiologia.	Víroses reemergentes com significância médica e importância social; comparação a epidemias passadas, como de influenza H1N1; relação com antivirais como inibidores de integrase.
<i>“Monkeypox Virus Infection in Humans across 16 Countries - April-June 2022”</i>	Análise de transmissão, fatores de risco, apresentações clínicas e desfechos.	98% dos infectados se identificaram como gays ou bissexuais. Transmissão significativa por via sexual. Sintomatologia de rash (64% com menos de 10 lesões), lesões anogenitais (73%) e prodrômicos.
<i>“Poxvirus tropism”</i>	Motivos da reemergência e da disseminação da doença pela população mundialmente.	Tropismo dos poxvírus por eventos intracelulares a partir de receptores específicos; avaliação de terapia oncolítica virais a partir desses receptores.
<i>“An Increasing Danger of Zoonotic Orthopoxvirus Infections”</i>	Razões para interrupção da vacinação sistemática contra varíola; análise da nova situação ecológica e evolutiva da zoonose.	Comprovação de pouca evolução genética dos orthopoxvírus, com importante evolução adaptativa dos progenitores virais em nichos ambientais específicos.

<p><i>“Monkeypox: A Review of Clinical Features, Diagnosis, and Treatment”</i></p>	<p>Avaliação do comprometimento neurológico, respiratório e gastrointestinal.</p>	<p><i>Monkeypox</i> foi descrito como autolimitada, entretanto se tornou um importante desafio de saúde pública. Aborda a necessidade de se intensificar a profilaxia primária e secundária da infecção.</p>
<p><i>“Improving the Care and Treatment of Monkeypox Patients in Low-Resource Settings: Applying Evidence from Contemporary Biomedical and Smallpox Biodefense Research”</i></p>	<p>Abordagem de complicações médicas. Necessidade de maior aprofundamento científico; avaliação do curso natural da doença.</p>	<p>Deve-se combater o bioterrorismo envolvendo smallpox. Pacientes em imunossupressão, portadores de outras doenças crônicas como herpes, eczemas se beneficiam do tratamento farmacológico.</p>
<p><i>“A complicated case of monkeypox and viral shedding characteristics”</i></p>	<p>Avaliação do prognóstico da infecção pelo monkeypox. Estudo de um caso que evoluiu para reite.</p>	<p>Os diferentes surtos de MPX na história também apontam a via sexual como possível de transmissão. Relação comprovada da infecção com complicações bacterianas genitais.</p>
<p><i>“Clinical and virological features of first human monkeypox cases in Germany”</i></p>	<p>Apresentação de dois casos de infecção humana do <i>monkeypox</i> em humanos na Alemanha, analisando aspectos clínicos e virológicos.</p>	<p>Foi possível detecção do DNA do <i>monkeypox</i> virus no sangue e no sêmen; destaca-se a importância de se questionar diagnósticos diferenciais, especialmente quando há histórico de contato sexual.</p>
<p><i>“Mpox (formerly monkeypox) in women: epidemiological features and clinical characteristics of mpox cases in Spain, April to November 2022”</i></p>	<p>Estudo avaliou especialmente as manifestações clínicas em mulheres, que apresentam diferentes riscos comparado aos homens.</p>	<p>Concluiu que em mulheres pode haver um atraso maior no diagnóstico, apresentando algumas sintomatologias diferentes. Na Europa cerca de 1/3 dos indivíduos contaminados são mulheres.</p>
<p><i>“Monkeypox and ocular implications in humans”</i></p>	<p>Estudo retrospectivo, avaliação de complicações, especialmente oftalmológicas.</p>	<p>Paciente positivo no RT-PCR para monkeypox, apresentando lesões cutâneas e conjuntivais. Apresenta queratite periférica, com hiperemia conjuntival.</p>
<p><i>“Monkeypox in humans: a new outbreak”</i></p>	<p>Estudo da epidemiologia associada ao novo surto de <i>monkeypox</i> em humanos; investigação de animais reservatórios.</p>	<p>A avaliação de critérios epidemiológicos é fundamental para correto diagnóstico; drogas estão sendo desenvolvidas para proteger contra potencial bioterrorismo; estudos promissores envolvendo imunizantes.</p>

<p><i>“Orthopoxviruses Pathogenic for Humans”</i></p>	<p>Necessidade de compreensão sobre biologia molecular, ecologia, epidemiologia e clínica para correta abordagem.</p>	<p>Orthopoxvirus são capazes de causar diferentes infecções em humanos, como monkeypox, varíola, cowpox e vaccinia.</p>
<p><i>“Poxvirus Host Range Genes and Virus-Host Spectrum: A Critical Review”</i></p>	<p>Estudo genômico da família Poxviridae; análise da sequência de 28 genomas.</p>	<p>Foram analisadas as linhagens de células capazes de infectar animais. Reafirmada a ocorrência de transmissão horizontal do gene, que havia sido previamente sugerida.</p>
<p><i>“How many of the COVID-19 deaths occurred in the Intensive Care Unit?”</i></p>	<p>Estudo visa confirmar o percentual de mortalidade pelo COVID-19 comparativamente ao monkeypox, apresentando dados brutos de registros italianos e europeus</p>	<p>A porcentagem de mortes por COVID-19 que ocorreram em UTIs europeias foi de 16% e consistente em diferentes países, variando de 10% a 22%.</p>
<p><i>“Monkeypox virus: past and present”</i></p>	<p>Analisar a situação atual da infecção pelo monkeypox em todo o mundo. O objetivo do estudo é elucidar as características clínicas e epidemiológicas da doença.</p>	<p>Embora algumas mulheres e crianças tenham sido infectadas até agora, a maioria dos casos ocorreu entre homens que fazem sexo com outros homens, especialmente aqueles com múltiplos parceiros sexuais.</p>
<p><i>“A monkeypox virus infection mimicking primary syphilis”</i></p>	<p>Estudo demonstra a necessidade de investigação quanto a diagnósticos diferenciais que podem levar a diagnósticos falsos.</p>	<p>Os médicos devem considerar o MPXV como um diagnóstico diferencial de sífilis, em qualquer paciente com um nódulo genital indolor solitário.</p>
<p><i>“Atypical oral presentation of monkeypox virus: A report of two cases from Florence, Italy”</i></p>	<p>Estudo investiga epidemiologia, clínica e informações laboratoriais sobre lesões de monkeypox com acometimento oral</p>	<p>No surto atual, a apresentação clínica dos casos de MPXV tem sido frequentemente atípica, com erupção cutânea concentrada nas áreas genital, perianal e oral, associada a relativa suavidade ou ausência de sintomas prodrômicos</p>
<p><i>“Monkeypox virus: A novel sexually transmitted disease? A case report from France”</i></p>	<p>Avaliação do número de casos de pacientes infectados pelo vírus monkeypox na França, com presença de vesículas típicas de lesão cutânea de monkeypox na região genital.</p>	<p>Apela-se a ter muito cuidado com as possíveis consequências negativas que podem gerar estereótipos homofóbicos e racistas que exacerbam o estigma. Respostas a surtos universais e não estigmatizantes são necessárias com programas de prevenção de epidemias liderados pela comunidade.</p>

<p><i>“Monkeypox in pregnancy: virology, clinical presentation, and obstetric management”</i></p>	<p>Estudo descreve as características epidemiológicas e clínicas da infecção pelo <i>monkeypox</i> em mulheres cisgênero, transgênero e indivíduos não-binários atribuídos ao sexo feminino no nascimento para melhorar a identificação e compreensão dos fatores de risco.</p>	<p>As características clínicas da varíola dos macacos em mulheres e indivíduos não binários foram semelhantes às descritas em homens, incluindo a presença de lesões anais e genitais com envolvimento proeminente da mucosa.</p>
<p><i>“Antivirals With Activity Against Mpox: A Clinically Oriented Review, Clinical Infectious Diseases”</i></p>	<p>Estudo explora os principais agentes antivirais com atividade contra <i>monkeypox</i> e outros <i>Orthopoxvírus</i>: cidofovir, brincidofovir e tecovirimat.</p>	<p>O cidofovir e brincidofovir são inibidores da replicação do DNA com amplo espectro de atividade contra várias famílias de vírus de DNA de fita dupla. Tecovirimat tem atividade mais específica contra <i>Orthopoxvírus</i> e inibe a formação do vírus envelopado extracelular.</p>
<p><i>“A tale of two clades: monkeypox viruses”</i></p>	<p>Avaliação de amostras de sangue e dados clínicos, epidemiológicos e contatos domiciliares de casos para avaliar o papel da imunidade e adquirida na suscetibilidade ao <i>monkeypox</i>.</p>	<p>Foram confirmadas as associações entre respostas imunes, vacinação contra varíola e dados epidemiológicos e clínicos.</p>
<p><i>“Mechanism of inhibition of vaccinia virus DNA polymerase by cidofovir diphosphate.”</i></p>	<p>Estudo visa avaliar a ação do Cidofovir (CDV) como um agente antiviral de amplo espectro, com base no uso aprovado no tratamento da retinite por citomegalovírus.</p>	<p>Esses resultados mostram que a DNA polimerase do vírus vaccinia pode usar CDVpp como um análogo. Ao inibir a atividade da exonuclease de revisão, a incorporação incorreta do CDV também pode promover a síntese de DNA propensa a erros durante a replicação dos <i>poxvírus</i>.</p>
<p><i>“Effect of probenecid on the distribution, metabolism, and excretion of cidofovir in rabbits”</i></p>	<p>Avaliação do efeito da probenecida concomitante na distribuição tecidual, metabolismo e excreção urinária de cidofovir que foi examinado em coelhos brancos da Nova Zelândia</p>	<p>A meia-vida de eliminação estimada do cidofovir do rim foi de 16 horas na presença de probenecida e 11 horas sem probenecida.</p>

<p><i>“Coadministration of Cidofovir and Smallpox Vaccine Reduced Vaccination Side Effects but Interfered with Vaccine-Elicited Immune Responses and Immunity to Monkeypox”</i></p>	<p>Estudo relata que um regime de vacinação de dose única composto por Dryvax e um agente antiviral, cidofovir, pode reduzir as cargas virais de vaccinia após a vacinação e controlar significativamente os efeitos colaterais da vacinação Dryvax.</p>	<p>A coadministração de dose única de cidofovir e Dryvax controlou efetivamente os efeitos colaterais da vacinação, mas comprometeu significativamente as respostas imunes induzidas pela vacina e a imunidade induzida pela vacina contra o <i>monkeypox</i>.</p>
<p><i>“Pharmacokinetics of cidofovir in monkeys. Evidence for a prolonged elimination phase representing phosphorylated drug.”</i></p>	<p>Estudo avalia a farmacocinética, biodisponibilidade, metabolismo e distribuição tecidual do cidofovir em macacos.</p>	<p>O cidofovir foi responsável por 98% da radioatividade recuperada na urina; o restante foi atribuído ao cidofovir fosfocolina. A fase de eliminação prolongada observada em macacos é consistente com a meia-vida intracelular longa do cidofovir fosforilado in vitro e suporta a administração infrequente da droga para terapia antiviral.</p>
<p><i>“The efficacy and pharmacokinetics of brincidofovir for the treatment of lethal rabbitpox virus infection: a model of smallpox disease.”</i></p>	<p>Estudo investiga o uso do BCV, que já demonstrou ser ativo em vários modelos animais de varíola.</p>	<p>Brincidofovir (BCV) tem atividade in vitro de amplo espectro contra vírus dsDNA, incluindo varíola, e está sendo desenvolvido como um tratamento para varíola, bem como infecções causadas por outros vírus dsDNA.</p>
<p><i>“Efficacy of tecovirimat (ST-246) in nonhuman primates infected with variola virus (Smallpox)”</i></p>	<p>Estudo avalia o uso do fármaco tecovirimat para terapêutica contra infecção humana pelo <i>monkeypox</i> a partir da análise da infecção em primatas não humanos.</p>	<p>O tecovirimat parece ser uma terapêutica eficaz contra o <i>monkeypox</i> em primatas não humanos, sugerindo que é razoavelmente provável que forneça benefício terapêutico em humanos infectados com o vírus.</p>
<p><i>“Effects of postchallenge administration of ST-246 on dissemination of IHD-J-Luc vaccinia virus in normal mice and in immune-deficient mice reconstituted with T cells”</i></p>	<p>A bioimagem de corpo inteiro foi usada para estudar a disseminação do vírus vaccinia (VACV) em camundongos normais e imunodeficientes.</p>	<p>Animais imunodeficientes com reconstituição parcial de células T podem controlar a replicação do vírus após um curso de ST-246 e sobreviver ao desafio letal do vírus vaccinia.</p>



<p>“Características epidemiológicas e clínicas dos casos de <i>monkeypox</i> no Brasil em 2022: estudo transversa”</p>	<p>Estudo busca descrever as características epidemiológicas e clínicas do <i>monkeypox</i> (MPX) no Brasil, desde a identificação do primeiro caso, em 7 de junho de 2022, até a Semana Epidemiológica 39, encerrada em 1º de outubro de 2022.</p>	<p>Estudo reafirma que o perfil de casos da MPX foi semelhante ao de outros países; ações de vigilância devem ser fortalecidas para controlar o surto.</p>
<p>“<i>First case report of monkeypox in Brazil: clinical manifestations and differential diagnosis with sexually transmitted infections</i>”</p>	<p>Estudo relata a descrição clínica detalhada do primeiro paciente que recebeu o diagnóstico de <i>monkeypox</i> no Brasil, cujas manifestações clínicas podem facilmente levar a diagnósticos errôneos de infecções sexualmente transmissíveis.</p>	<p>Dado o atual surto, devemos considerar a possibilidade de <i>monkeypox</i> em pacientes com lesões sugestivas, em qualquer parte do corpo (incluindo os órgãos genitais), somados a um vínculo epidemiológico ou história de contato íntimo com estranhos ou parceiros eventuais.</p>

A infecção humana pelo vírus *monkeypox* foi descrita pela primeira vez em uma criança de 9 meses de idade, em 1970, no Zaire (atual República Democrática do Congo) (Breman JG, Kalisa-Ruti, Steniowski MV, Za, 1980). No entanto, o vírus já tinha sido anteriormente identificado em 1958, em primatas não humanos em um laboratório dinamarquês (Magnus PV, Andersen EK, Petersen KB, et al, 1959). Até o ano de 2022, a infecção pelo

*monkeypox* era considerada uma zoonose clássica, atribuível ao contato com animais infectados, entretanto, a transmissão entre humanos tem sido cada vez mais relatada, sugerindo uma mudança do padrão epidemiológico da doença e aumentando a preocupação global no controle do surgimento de novos surtos. (Brasil, P., Martins, E. B., Calvet, G. A., & Werneck, G. L, 2022)

Pela análise das evidências, destacaram-se os arti-



gos produzidos durante o ano de 2022, tanto revisões sistemáticas de literatura quanto relatos de caso. A partir disso, foi possível confirmar a transição do perfil epidemiológico que envolve a doença, assim como uma evolução genética com transmissão horizontal entre Orthopoxvirus. (Oliveira GP, Rodrigues RAL, Lima MT, et al, 2017)

De acordo com estudo descritivo dos casos notificados no Brasil ao Ministério da Saúde, foram analisados os números de casos confirmados e prováveis de infecção pelo monkeypox descritos segundo variáveis demográficas e variáveis clínicas. Obteve-se resultados de que das 33.513 notificações, 23,8% foram confirmadas, 91,8% eram do sexo masculino e 70,6% de homens cis com idade mediana de 32 anos. Da sintomatologia referente, obteve-se que: febre (58,0%),

adenomegalia (42,4%), cefaleia (39,9%) e erupções (37,0%) foram os sintomas mais frequentes; 27,5% declararam ser imunossuprimidos, 34,6% viviam com HIV e 10,5% possuíam infecção sexualmente transmissível; três óbitos foram registrados. (Pascom, A. R. P., Souza, I. N. de ., Krummenauer, A., Duarte, M. M. S., Sallas, J., Rohlf, D. B., Pereira, G. M., Medeiros, A. C. de ., & Miranda, A. E., 2022)

Quando a varíola foi eradicada no Brasil, no decorrer dos anos 80, a vacinação sistemática foi interrompida, sendo que a vacinação não é atualmente recomendada pela OMS. As vacinas antiorthopoxvirus são indicadas para indivíduo com maior riscos de infecção, como contactantes próximos, profissionais da saúde, profissionais do sexo e relações homoafetivas. (Shchelkunov SN, Marennikova SS, Moyer RW,



2005)

Dessa forma, constatou-se a presença de diversos fatores que estão envolvidos na globalização do monkeypox, como, por exemplo, a interrupção da vacinação contra a varíola. O Brasil recebeu o Certificado Internacional de Erradicação da Varíola em 1973 e com a erradicação da doença, a vacinação foi aos poucos sendo excluída da rotina dos serviços de saúde pública. Uma particularidade anteriormente identificada entre os Orthopoxvirus é o fato de apresentarem reação imunológica cruzada que atua como fator de proteção contra a infecção humana pelo monkeypox. A imunização contra a varíola é cerca de 85% efetiva para monkeypox. (Oliveira GP, Rodrigues RAL, Lima MT, et al, 2017)

Outros fatores também estão associados ao aumento dos casos, como a evolução genética

do vírus a partir de mutações genômicas, assim como fatores ambientais, dos quais destaca-se o desmatamento, que levou ao aumento da população de roedores sinantrópicos, o que intensifica o seu contato com seres humanos e a transmissão de doenças zoonóticas. (Cheema AY, Ogedegbe OJ, Munir M, Alugba G, Ojo TK, 2022)

## DISCUSSÃO

Desde que foi descoberto, em 1970, o vírus monkeypox foi endêmico na República Democrática do Congo e na Nigéria, sendo transmitida por pequenos mamíferos infectados, sobretudo esquilos e roedores silvestres (Durski KN, McCollum AM, Nakazawa Y, Petersen BW, Reynolds MG, Briand S, et al., 2018). Outros surtos de monkeypox já foram também relatados ante-



riormente, como, por exemplo, o surto de 2017-2018 na Nigéria, com uma concentração de casos em áreas urbanas e entre homens jovens (perfil semelhante ao da epidemia atual). Nessa mesma época, a frequência relativamente alta de lesões genitais sugeriram a possibilidade da disseminação da doença também acontecer por contato sexual. (Yinka-Ogunleye A, Aruna O, Dalhat M, Ogoina D, McCollum A, Disu Y, et al., 2019)

Fora da África, os primeiros casos de infecção humana pelo monkeypox foram relatados em 2003, após importação de roedores da África. Entre 2018 e 2021, casos de infecções pelo monkeypox vírus já tinham sido relatados no Reino Unido, nos Estados Unidos, em Singapura e Israel, cujos casos índices foram atribuídos a transmissão animal-humana. (Brasil, P., Martins, E.

B., Calvet, G. A., & Werneck, G. L, 2022)

No atual contexto da epidemia pelo vírus monkeypox, foram registrados diversos surtos do vírus em regiões não endêmicas, sendo declarada Emergência de Saúde Pública de Importância Internacional (ESPII) no dia 23 de julho de 2022, pela Organização Mundial de Saúde (OMS). (Burki T., 2022) Até este momento, os casos confirmados na epidemia atual ocorreram predominantemente em homens jovens, com idade mediana de 36 anos. Nos casos em que relatou-se a orientação sexual, foram identificados predominantemente homens que tiveram contato íntimo prolongado com parceiros masculinos, excluindo-se a epidemiologia de viagens recentes a regiões endêmicas. (Adler H, Gould S, Hine P, Snell LB, Wong W, Houlihan CF, Osborne JC, Rampling T, Bea-



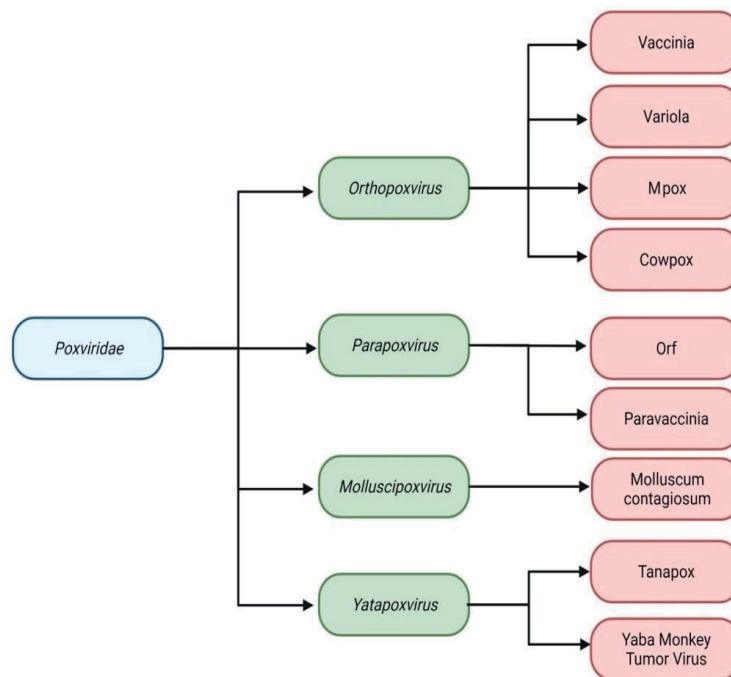
dsworth MB, Duncan CJ, Dunning J, Fletcher TE, Hunter ER, Jacobs M, Khoo SH, Newsholme W, Porter D, Porter RJ, Ratcliffe L, Schmid ML, Semple MG, Tunbridge AJ, Wingfield T, Price NM, 2022)

O vírus monkeypox pertence à família Poxviridae, à subfamília Chordopoxvirinae e ao gênero Orthopoxvirus. A família Poxviridae é composta por material genético DNA de fita-dupla, capaz de infectar mamíferos, insetos, répteis e aves. A divisão em subfamília contempla os Chordopoxvirinae e o Entomopoxvirinae, sendo no total 82 espécies já identificadas. (Knipe DM, Howley PM, 2013) Outras espécies dentre os Poxvirus também causam doenças em humanos, como a varíola e o molusco contagioso. (Thornhill JP, Barkatti S, Walmsley S, Rockstroh J, Antinori A, Harrison LB, Palich

R, Nori A, Reeves I, Habibi MS, Apea V, Boesecke C, Vandekerckhove L, Yakubovsky M, Sendagorta E, Blanco JL, Florence E, Moschese D, Maltez FM, Goorhuis A, Pourcher V, Migaud P, Noe S, Pintado C, Maggi F, Hansen AE, Hoffmann C, Lezama JI, Mussini C, Cattelan A, Makofane K, Tan D, Nozza S, Nemeth J, Klein MB, Orkin CM;, 2022)



**Figura 2:** *Poxvirus* pertencentes à família *Poxviridae* que são conhecidos por causar doenças em humanos. Os quatro principais gêneros incluem as espécies que são mais comumente conhecidas por infectar humanos. Outras espécies dentro dos *Orthopoxvirus*, embora não sejam caracterizados como patógenos humanos, servem como agentes infecciosos em estudos envolvendo modelos animais, como o *mousepox* e o *rabbitpox*, sendo capazes de gerar infecções *smallpox-like*.



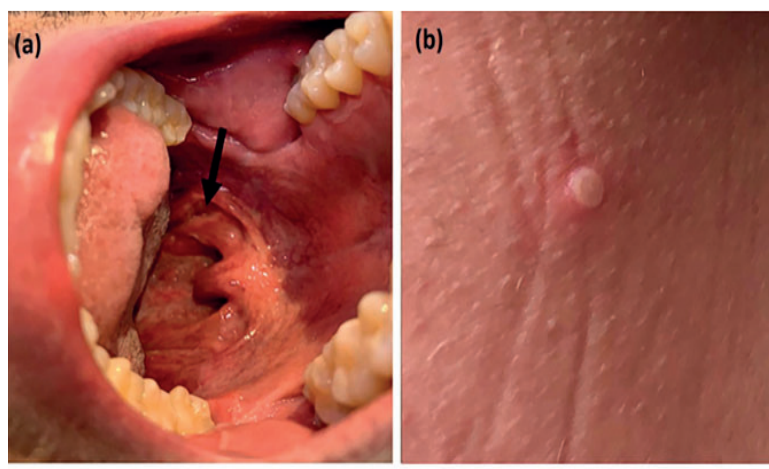
A proximidade genética entre os *Poxvirus* permite que essas doenças tenham manifestações clínicas semelhantes, sendo, frequentemente, confundidas com outros diagnósticos diferenciais. No caso da proximidade do monkeypox com o vírus da

variola (*smallpox*), pode-se notar que as lesões elementares na manifestação cutânea apresentam muitas características em comum. As lesões se apresentam firmes ou elásticas, bem delimitadas, profundas, distribuídas centrifugamente, contendo uma

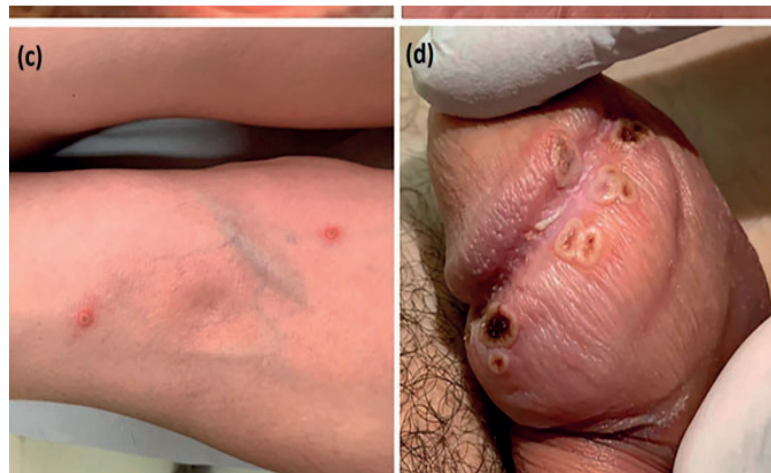


umbilicação central. Em muitos casos de infecção pelo monkeypox foi relatado início do rash mucocutâneo em região genital, anal e oral, acompanhados ou não de sintomas sistêmicos. (28. Alexandre Vallée, Eric Farfour, David Zucman, 2002)

**Figura 3:** Paciente do sexo masculino, 41 anos, autodeclarado branco, procedente da cidade de São Paulo, compareceu ao pronto-socorro devido a erupção vesicular com 8 dias de evolução. Ele havia viajado para Portugal e Espanha, ficando quatro dias em cada um dos países e retornando ao Brasil oito dias antes do início dos sintomas. Em ambos os países, ele frequentou festas em que teve envolvimento sexual sem penetração com três homens diferentes. Registro das lesões no momento da admissão: **(a)** úlcera orofaríngea; **(b)** pústula na coxa esquerda; **(c)** lesões cutâneas crostosas no braço esquerdo; **(d)** lesões penianas crostosas. As lesões cutâneas apresentavam múltiplas apresentações como vesículas, vesículas com umbilicação central, pústulas e ulcerações, todas com bordas bem definidas, fundo limpo e base eritematosa. Algumas lesões já se apresentavam como crostas. Na região balanoprepucial havia múltiplas úlceras profundas, bem delimitadas, com aproximadamente 1 cm de diâmetro, algumas delas confluentes, recobertas por crostas enegrecidas de aspecto necrótico, acompanhadas de edema local. Apresentava também úlcera orofaríngea e queixava-se de dor ao urinar e após evacuações. Além das manifestações mucocutâneas, apresentava linfadenopatia palpável nas regiões cervical anterior, supraclavicular esquerda e inguinal bilateralmente. Os linfonodos palpáveis tinham cerca de 2,5 cm de diâmetro, eram móveis, de consistência fibroelástica, não aderentes aos planos profundos e não apresentavam sinais inflamatórios. Os linfonodos eram dolorosos à palpação apenas na região inguinal.







A taxa de letalidade histórica do monkeypox, antes do atual surto, foi estimada entre 3% a 6%, podendo chegar até 11% em populações vulneráveis. Já a varíola, antes de ser erradicada, chegava a uma letalidade de até 30%. Estima-se que ao longo do século XX o smallpox tenha sido responsável por um total de 300 a 500 milhões de mortes. Em 1967 ocorriam ainda 15 milhões de casos por ano. (Dou YM, Yuan H, Tian HW, 2022) Avaliando-se o cenário pós-pandemia do coronavírus, comparativamente, o total de mortes pelo vírus SARS-CoV

2 chega a 6,85 milhões de mortes em todo o mundo, estatísticas que reafirmam a necessidade de serem executadas intervenções efetivas quanto aos diagnósticos, tratamentos e profilaxias. (Marmiere M, Rocchi M, Saracino M, D'Amico F, Stati R, Landoni G, 2022)

Diferente do passado, a grande maioria dos casos relatados recentemente não tem vínculos de viagem estabelecidos com áreas endêmicas, envolvendo transmissão comunitária que inclui um pequeno número de mulheres e crianças. (Dashraath P, Nielsen-Saines K, Rimoin





A, Mattar CNZ, Panchaud A, Baud D, 2022) A maioria dos casos autóctones ocorreram em homens que fazem sexo com outros homens (HSH). Apesar do acometimento de população em idade pediátrica ser infrequente, já foram relatados também casos em crianças, visto que o vírus monkeypox também pode ser transmitido por aerossóis e gotículas respiratórias, além da transmissão pelo contato direto com as lesões de pele. Diante do aumento do número de transmissões do vírus relacionadas à via sexual, as crianças em suspeita ou confirmação de doença pelo monkeypox devem ser avaliadas pela possibilidade de ter sofrido abusos sexuais. (Dou YM, Yuan H, Tian HW, 2022)

A infecção pediátrica pelo vírus monkeypox tem sido associada a uma maior probabilidade de doença grave e morta-

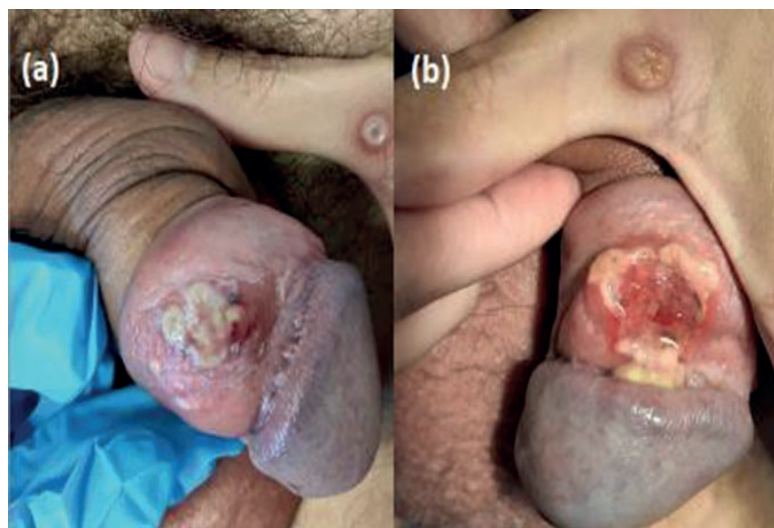
lidade comparado aos adultos.

Essa doença grave em pacientes pediátricos geralmente requer terapia antiviral adjuvante. Para isso, é crucial que todos os países estabeleçam sistemas sólidos de monitoramento e testagem a fim de controlar a expansão contínua do número de casos. (Dou YM, Yuan H, Tian HW, 2022)

Alguns casos relatados demonstraram que o acometimento unilesional e paucilesional tem sido cada vez mais comum. Em uma avaliação inicial, essa característica morfológica também dificulta a correta identificação da doença, visto a semelhança com outros diagnósticos diferenciais de doenças sexualmente transmissíveis, como sífilis, linfogranuloma venéreo, molusco contagioso e infecção pelo vírus Herpes simplex. (Martina Turco, Fabrizio R. Mancuso, Luigi Pisano, 2022)



**Figura 4:** (a). Homem italiano, 46 anos, autodeclarado como homem que tem relações sexuais com outros homens, apresenta história de tumoração genital dolorosa há 6 dias, morfologicamente semelhante ao cancro duro da sífilis primária, associado à linfadenopatia inguinal bilateral. Outros sintomas sistêmicos foram ausentes; (b). Após 3 dias, houve ruptura do nódulo genital, com formação de lesão úlcero profunda e exsudativa, com progressão autolimitada. Sorologias para sífilis foram repetidamente negativas. Swabs de lesões cutâneas e orofaríngeas foram positivas para *monkeypox* pelo PCR.



Os Orthopoxvirus possuem uma estrutura que varia de 140 a 450 nm, com um genoma capaz de codificar mais de 200 genes. (McFadden G, 2005) Por serem considerados vírus de tamanho grande, são capazes de resistir por um tempo maior em superfícies, como corrimãos e maçanetas. Outra característica

importante é que eles completam o ciclo de replicação viral no citoplasma celular. (Shchelkunov SN., 2013)

O sequenciamento genômico de cepas isoladas do monkeypox nos Estados Unidos, África Ocidental e África Central demonstrou a existência de 2 cepas diferentes: a cepa da



Bacia do Congo (CB) e a cepa da África Ocidental (WA), incluindo as amostras dos EUA de 2003. A cepa CB está associado ao aumento da transmissão de humano para humano, erupções cutâneas mais pronunciadas, viremia, doença grave e uma taxa de letalidade mais alta (10,6% vs 3,6%) em comparação com a cepa WA. (Likos AM, Sammons SA, Olson VA, Frace AM, Li Y, Olsen- Rasmussen M, Davidson W, Galloway R, Khristova ML, Reynolds MG, Zhao H, Carroll DS, Curns A, Formenty P, Espósito JJ, Regnery RL, Damon IK, 2005)

A principal via de transmissão relatada foi pelo contato direto e prolongado com secreções eliminadas pelas lesões cutâneas, mucosas e/ou fluidos corporais.

Também foram relatadas as vias de transmissão por

gotículas respiratórias de pessoas ou animais infectados, assim como a transmissão transplacentária e a arranhadura/mordida por animais infectados. (Brasil, P., Martins, E. B., Calvet, G. A., & Werneck, G. L., 2022)

A infecção humana pelo monkeypox possui apresentação clínica semelhante à da varíola, apesar de haver também certas particularidades clínicas que as distinguem. O tempo de incubação pode variar de 5 a 21 dias, ocorrendo uma síndrome febril inespecífica, em que durante esse estágio inicial o indivíduo contaminado possui grande potencial de contágio. Pródromos como febre, cefaleia, mialgia, astenia e adenomegalias são frequentes. O surgimento das lesões pode se iniciar na boca, evoluindo para face e extremidades, havendo maior acometimento em região genital, perineal, perianal, boca



e olhos, com lesões que variam quantitativamente desde 10 a 150 lesões. (Reynolds MG, McCollum AM, Nguete B, Shongo Lushima R, Petersen BW, 2017) O exantema polimórfico surge de 1 a 3 dias depois do pico febril, ocasionando lesões difusas, que evoluem de máculas, pápulas, vesículas, pústulas a crostas. (17. Patel A, Bilinska J, Tam JCH, Da Silva Fontoura D, Mason CY, Daunt A, Snell LB, Murphy J, Potter J, Tuudah C, Sundramoorthi R, Abeywickrema M, Pley C, Naidu V, Nebbia G, Aarons E, Botgros A, Douthwaite ST, van Nispen Tot Pannerden C, Winslow H, Brown A, Chilton D, Nori A, 2022)

Existem diversas possibilidades de diagnósticos diferenciais para a infecção humana pelo monkeypox, como varíola, varicela, herpes zoster, sarampo, sífilis, escabiose, reações alérgi-

cas, infecções por Rickettsias, molusco contagioso, entre outras. O tempo de doença varia de acordo com o indivíduo, é, no geral, uma infecção autolimitada que dura em média 2 a 4 semanas, porém casos específicos relataram persistência dos sinais por até 2 meses. (Noe S, Zange S, Seilmaier M, Antwerpen MH, Fenzl T, Schneider J, Spinner CD, Bugert JJ, Wendtner CM, Wölfel R, 2023)

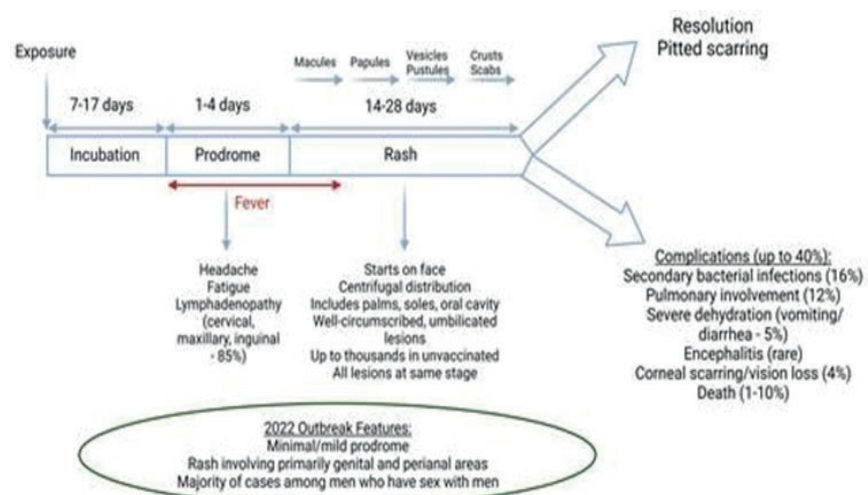
Algumas complicações dessa infecção podem ocorrer, como encefalite viral, infecções secundárias, broncopneumonia e sepse. (Noe S, Zange S, Seilmaier M, Antwerpen MH, Fenzl T, Schneider J, Spinner CD, Bugert JJ, Wendtner CM, Wölfel R, 2023) Alguns grupos de risco podem estar envolvidos no desenvolvimento de formas graves, como por exemplo grávidas, crianças, indivíduos imunossu-



primidos e história de dermatite atópica ou eczemas. (Vallejo-Plaza A, Rodríguez-Cabrera F, Hernando Sebastián V, Guzmán Herrador BR, Santágueda Bala-der P, García San Miguel Rodrí-

guez-Alarcón L, Díaz Franco A, Garzón Sánchez A, Sierra Moros MJ; Spanish Monkeypox Response Network; Simón Soria F, Suárez Rodríguez B., 2022)

presença de linfadenopatias na fase prodrômica. O vírus se espalha novamente para a corrente sanguínea (viremia secundária), levando ao envolvimento do órgão-alvo com erupção cutânea e outras complicações. A febre começa durante a fase prodrômica e desaparece dentro de 3 dias após o início da erupção cutânea. A linfadenopatia é uma manifestação específica do *monkeypox*, diferenciando-a da varíola e da varicela. As lesões cutâneas evoluem de máculas, para pápulas, para vesículas e pústulas e, finalmente, para crostas e escaras, cada fase levando em média cerca de 2 dias. As lesões cutâneas então desaparecem, muitas vezes com cicatrizes sem caroço. Complicações adicionais podem ocorrer a partir de infecção bacteriana secundária ou disseminação viral para outros órgãos e podem levar à morte. A frequência dessas complicações é relatada com base na descrição de casos do surto de 1981–1986 na República Democrática do Congo e pode não refletir a gravidade de outros surtos causados por um subtipo diferente do vírus. As características específicas do surto de 2022 foram destacadas.



O padrão-ouro de referência para o diagnóstico é a reação de cadeia polimerase (PCR), que é preferencialmente obtido de múltiplas amostras de fragmentos ou secreção da lesão cutânea, como vesículas e pústulas. Amostras de sangue podem ser coletadas, mas estão associadas a um maior número de falsos-negativos devido a oscilação da viremia. (Hughes C, McCollum A, Pukuta E, et al, 2012) Outra possibilidade de diagnóstico é a sorologia, por meio da testagem pareada de IgM e IgG. Entretanto, esse exame não seria o mais indicado, visto que pode apresentar resultados falso-positivos em indivíduos que foram previamente imunizados contra a varíola. (Noe S, Zange S, Seilmaier M, Antwerpen MH, Fenzl T, Schneider J, Spinner CD, Bugert JJ, Wendtner CM, Wölfel R, 2023)

Cabe ressaltar que uma

ferramenta diagnóstica não invasiva promissora tem sido pela dermatoscopia, por meio do uso do dermatoscópio, instrumento que permite visualizar lesões dermatológicas em aumentos de 6 a 400 vezes. Este instrumento tem sido amplamente utilizado em várias dermatoses neoplásicas e não neoplásicas, tanto inflamatórias quanto infecciosas, para integrar achados da anamnese e do exame físico. A dermatoscopia pode ser útil quando observamos lesões cutâneas semelhantes às da infecção pelo vírus monkeypox, mostrando um padrão recorrente e bastante específico com ulceração crostrosa central, halo periférico branco, estruturas circulares rosadas e eritema. (Alexandre Vallée, Eric Farfour, David Zucman, 2022)

A Organização Mundial da Saúde (OMS) confirmou no dia 28 de novembro de 2022



a mudança do nome monkeypox para “mpox”. A decisão foi tomada após uma série de deliberações com especialistas globais, adequando-se às recomendações quanto a adequação científica, extensão do uso atual, pronúncia, usabilidade em distintos idiomas, ausência de referências geográficas ou zoológicas e facilidade de recuperação de informações científicas históricas. A OMS destacou ainda que ambos os nomes poderão ser utilizados durante o período de um ano para que haja adaptação à nova nomenclatura. (Pascom, A. R. P., Souza, I. N. de., Krummenauer, A., Duarte, M. M. S., Sallas, J., Rohlf, D. B., Pereira, G. M., Medeiros, A. C. de., & Miranda, A. E.. (2022).

A base do manejo clínico da infecção pelo monkeypox é o tratamento de suporte. Nesse sentido, é importante manter um balanço hídrico positivo devido

à possibilidade de perdas em vômitos, diarreia e lesões de pele. A diminuição da ingestão hídrica também é comum nesses pacientes, principalmente quando existem lesões na cavidade oral. Outras medidas podem ser feitas necessárias, como suporte hemodinâmico, suporte respiratório e fornecimento de oxigênio. Nos casos de infecções bacterianas secundárias, com formações de empiemas pulmonares ou complicações de lesões na pele podem ser feitos antibióticos. (Martín-Delgado MC, Martín Sánchez FJ, Martínez-Sellés M, Molero García JM, Moreno Guillén S, Rodríguez-Artalejo FJ, Ruiz-Galiana J, Cantón R, De Lucas Ramos P, García-Botella A, García-Lledó A, Hernández-Sampelayo T, Gómez-Pavón J, González Del Castillo J, Muñoz P, Valerio M, Catalán P, Burillo A, Cobo A, Alcamí A, Bouza E, 2022)





Atualmente, três agentes antivirais estão sendo empregados com atividade contra Mpox e outros Orthopoxvirus: cidofovir, brincidofovir e tecovirimat. O cidofovir e seu pró-fármaco brincidofovir são inibidores da replicação do DNA com amplo espectro de atividade contra várias famílias de vírus de DNA de fita dupla. Já o tecovirimat tem atividade mais específica contra Orthopoxvirus e inibe a formação do envelope viral extracelular necessário para a transmissão célula a célula. (Emily A Siegrist, Joseph Sassine, 2023)

Embora o cidofovir (CDV) tenha ampla atividade contra muitos vírus de DNA, incluindo Orthopoxvirus, é o único aprovado pelo Food and Drug Administration (FDA) para o tratamento da retinite por citomegalovírus. O cidofovir é um pró-fármaco, que inicialmente

entra nas células hospedeiras, sendo posteriormente fosforilado por enzimas celulares na sua forma ativa, difosfato de CDV (CDV-pp). Após ser fosforilado, o CDV-pp é capaz de prolongar a meia-vida intracelular, podendo inibir a atividade da exonuclease 3'-5' da enzima DNA polimerase. (Magee WC, Hostetler KY, Evans DH, 2005)

O cidofovir é pouco absorvido por via oral e está disponível apenas por infusão intravenosa, fornecido por meio de frascos de 375 mg/5 mL. A dosagem utilizada é de 5 mg/kg IV uma vez por semana, por 2 semanas (pode repetir 5 mg/kg a cada semana subsequente). Ainda não há dados de dosagem definitivos sobre sua utilização em Poxvirus. Seu uso atualmente não é recomendado durante a gestação. (Cundy KC, Li ZH, Lee WA, 1996)





O CDF está relacionado à nefrotoxicidade, identificada inicialmente por proteinúria seguida de glicosúria, redução de bicarbonato, ácido úrico e fosfato. A pré-hidratação e o uso de probenecida reduziram a injúria renal, especialmente em doses de CDF superiores a 3 mg/kg. Devido a essa nefrotoxicidade, o CDV é contraindicado em pacientes com creatinina sérica maior que 1,5 mg/dL, depuração de creatinina igual ou menor a 55 mL/minuto ou proteinúria 2+ ou maior, além de ser recomendado evitar medicações nefrotóxicas concomitantes. (Wei H, Huang D, Fortman J, Wang R, Shao L, Chen ZW, 2009)

Outro fármaco promissor com atividade contra monkeypox é o brincidofovir (BCV), aprovado em 2021 pelo Food and Drug Administration (FDA) para tratamento da varíola em adul-

tos, pediátricos e neonatos, sendo também um inibidor da DNA polimerase. Assim como o CDV, o BCV tem ampla atividade contra vírus DNA de fita dupla, mas tem menor concentração efetiva média do que o CDV contra outros vírus, incluindo Adenovírus, Herpes vírus e Orthopoxvirus. Ao contrário do cidofovir, que atravessa gradualmente as membranas celulares, o brincidofovir entra rapidamente nas células hospedeiras devido à sua lipofili- cidade. É importante ressaltar que o BCV pode causar dano fetal, sendo relatado efeitos embriotóxicos em ratos e coelhos. Por isso, o teste de gravidez deve ser feito antes do início do tratamento. Para mulheres em idade fértil e com probabilidade de engravidarem, a contracepção deve ser usada por 2 meses após a última dose. (Cundy KC, Li ZH, Hitchcock MJ, Lee WA, 1995)



A posologia empregada no uso do brincidofovir dependerá do sítio de localização das lesões, da gravidade da doença e da faixa etária. Para casos em que há somente lesões cutâneas, pode-se utilizar dose única de 200mg por via oral. Quando há acometimento de lesões cutâneas associadas a complicações como abscessos profundos de partes moles, pode-se utilizar 1 dose de 200mg por semana, durante 2 semanas, por via oral. Esta mesma posologia pode ser empregada em indivíduos que apresentarem conjuntivite e lesões subungueais. Comparado com o CDV, o BCV possui menor nefrotoxicidade e a vantagem da administração oral. (Trost LC, Rose ML, Khouri J, Keilholz L, Long J, Godin SJ, Foster SA, 2015)

O tecovirimat foi aprovado pelo FDA em 2018 para o tratamento da varíola em adultos

e crianças com pelo menos 3kg, sendo comercializado sob a marca TPOXX. Esse medicamento tem atividade contra Orthopoxvirus, mas não tem atividade notável contra outros vírus fita dupla de DNA. Tecovirimat não inibe a síntese de DNA ou síntese proteica, além de não inibir a formação do vírus maduro, que permanece na célula hospedeira até a lise celular. Seu mecanismo de ação é por meio da inibição da produção de vírus extracelular, reduzindo a transmissão do vírus para locais distantes. O tecovirimat diminui a gravidade da lesão mesmo quando a administração não é imediata. A administração de tecovirimat dentro de 4 a 72 horas após a exposição ao poxvírus demonstrou eficácia na prevenção da morte e na redução da gravidade das lesões em vários modelos animais. (Mucker EM, Goff AJ, Shamblin



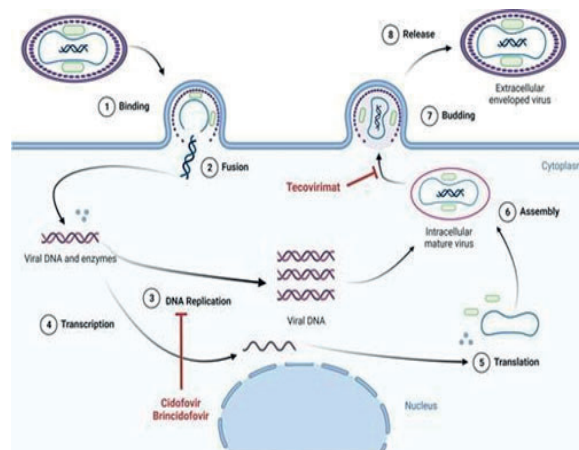
JD, Grosenbach DW, Damon IK, Mehal JM, Holman RC, Carroll D, Gallardo N, Olson VA, Clements CJ, Hudson P, Hraby DE, 2013)

A duração do tratamento com tecovirimat foi estudada em vários modelos animais. O uso durante 14 dias demonstrou ser mais protetor contra a mortalidade. Cursos com menos de 5 a 7 dias de duração podem levar ao rebote da infecção, pois a descontinuação do tecovirimat antes do 10º dia, quando a imunidade das células T se desenvolve, pode levar a piores resultados. Em pacientes imunocomprometidos, cursos prolongados ou terapia combinada podem ser considerados. A dosagem do tecovirimat é muito variável de acordo com a idade, peso, gravidade das lesões e tempo de início do tratamento após início dos sintomas. A duração do tratamento pode durar

de 14 dias até o uso crônico por tempo indefinido nos casos de lesões oculares. Sua administração pode ser tanto em via oral como via intravenosa. (Zaitseva M, Shotwell E, Scott J, Cruz S, King LR, Manischewitz J, Diaz CG, Jordan RA, Grosenbach DW, Golding H., 2013)



**Figura 6:** Ciclo de vida do *monkeypox* e mecanismos de ação dos antivirais. Este diagrama simplificado descreve o ciclo de vida do vírus dentro das células humanas. Notavelmente, o vírus *monkeypox* passa por todo o seu ciclo de vida dentro do citoplasma, uma vez que carrega todas as enzimas necessárias para a replicação do DNA e síntese de proteínas, evitando assim a necessidade de um estágio intranuclear. As partículas virais são reunidas em vírus intracelulares maduros e, em seguida, liberadas como vírus envelopados extracelulares durante a lise celular. Cidofovir e seu pró-fármaco brincidofovir inibem a síntese de DNA pela incorporação de difosfato de cidofovir na fita crescente de DNA. O tecovirimat inibe a proteína de membrana p37, que é essencial para a formação do vírus envelopado extracelular após a lise celular.



Quanto às profilaxias pré e pós-exposição, atualmente existem duas vacinas licenciadas pelo Food and Drug Administration (FDA), recomendadas principalmente para pessoas com risco de exposição ocupacional aos Orthopoxvirus, como profissionais de saúde que trabalham com

testes diagnósticos para detecção do vírus monkeypox. Após a continuidade do surto multinacional de Mpox, as vacinas também estão sendo recomendadas para grupos de maior risco de adquirir a forma grave da doença. A JYNNEOS é uma vacina de vírus vivo usando Vaccinia Modi-



ficada Ankara (MVA), cuja forma é não replicante e licenciada para prevenção de varíola e agora, também para monkeypox em adultos com idade maior ou igual a 18 anos, sendo administrada em duas doses com intervalo de 28 dias. Já a vacina ACAM2000 é formada de vírus vaccinia vivo incompetente para replicação, licenciada para a prevenção da varíola, sendo administrada em dose única. Infelizmente, até o momento, nenhum desses antivirais ou vacinas estão disponíveis no Brasil. (Lima EL de, Barra LAC, Borges LMS, Medeiros LA, Tomishige MYS, Santos L de SLA, et al, 2022)

## CONCLUSÃO

Esse estudo teve como objetivo geral promover uma atualização acerca dos aspectos epidemiológicos, fisiopatológicos,

clínicas e terapêuticos que envolvem a infecção humana pelo vírus monkeypox, assim como uma melhor compreensão acerca dos seus desafios frente ao sistema público de saúde brasileiro e também no mundo. Dessa forma, essa linha de pesquisa tornou-se fundamental devido a pré-existência de fatores limitantes e novos questionamentos acerca do entendimento da fisiopatologia e da mudança de padrão de doença que até então era conhecida, mas que ainda não tinha tomado tanta notoriedade e destaque internacional até 2022. Apesar de diversos questionamentos ainda estarem em aberto, este estudo evidenciou novas condutas clínicas que estão sendo implementadas, assim como estratégias das autoridades de saúde a fim de otimizar corretamente o diagnóstico e a profilaxia. Portanto, a partir deste estudo concluiu-se



uma importante atualização fisiopatológica, clínica, terapêutica e epidemiológica.

## REFERÊNCIAS BIBLIOGRÁFICAS

Petersen E, Kantele A, Koopmans M, Asogun D, Yinka-Ogunleye A, Ihekweazu C, Zumla A. Human Monkeypox: Epidemiologic and Clinical Characteristics, Diagnosis, and Prevention. *Infect Dis Clin North Am*. 2019 Dec;33(4):1027-1043. doi: 10.1016/j.idc.2019.03.001. Epub 2019 Apr 11. PMID: 30981594; PMCID: PMC9533922.

Ghazanfar A. Epidemiology, Clinical Features, Diagnosis and Management of Monkeypox Virus: A Clinical Review Article. *Cureus*. 2022 Aug 30;14(8):e28598. doi: 10.7759/cureus.28598. PMID: 36185896;

PMCID: PMC9521816.

Burki T. What does it mean to declare monkeypox a PHEIC? *Lancet Infect Dis* 2022; 22:1286

Adler H, Gould S, Hine P, Snell LB, Wong W, Houlihan CF, Osborne JC, Rampling T, Beadsworth MB, Duncan CJ, Dunning J, Fletcher TE, Hunter ER, Jacobs M, Khoo SH, Newsholme W, Porter D, Porter RJ, Rattliffe L, Schmid ML, Semple MG, Tunbridge AJ, Wingfield T, Price NM; NHS England High Consequence Infectious Diseases (Airborne) Network. Clinical features and management of human monkeypox: a retrospective observational study in the UK. *Lancet Infect Dis*. 2022 Aug;22(8):1153-1162. doi: 10.1016/S1473-3099(22)00228-6. Epub 2022 May 24. Erratum in: *Lancet Infect Dis*.



2022 Jul;22(7):e177. Erratum in: *Lancet Infect Dis.* 2022 Jul;22(7):e177. PMID: 35623380; PMCID: PMC9300470.

Bunge EM, Hoet B, Chen L, et al. The changing epidemiology of human monkeypox—a potential threat? A systematic review. *PLoS Negl Trop Dis* 2022; 16:e0010141. doi:10.1371/journal.pntd.0010141

Breman JG, Kalisa-Ruti, Ste-niowski MV, Za - notto E, Gromyko AI, Arita I. Human monkey - pox, 1970-79. *Bull World Health Organ* 1980; 58:165-82

Magnus PV, Andersen EK, Peter-sen KB, et al. A pox-like disease in cynomolgus monkeys. *Acta Pathol Microbiol Scand* 1959; 46:156–76. doi:10.1111/j.1699-0463.1959.tb00328.x

Brasil, P., Martins, E. B., Cal-vet, G. A., & Werneck, G. L. (2022). O que precisamos saber sobre a infecção humana pelo vírus monkeypox? *Cadernos de Saúde Pública*, 38(9). <https://doi.org/10.1590/0102-311xpt129222>

Durski KN, McCollum AM, Nakazawa Y, Petersen BW, Rey-nolds MG, Briand S, et al. Emer-gence of Monkeypox – West and Central Africa, 1970-2017. *MMWR Morb Mortal Wkly Rep* 2018; 67:306-10.

Yinka-Ogunleye A, Aruna O, Dalhat M, Ogoina D, McCollum A, Disu Y, et al. Outbreak of hu-man monkeypox in Nigeria in 2017-18: a clinical and epidemio-logical report. *Lancet Infect Dis* 2019; 19:872-9.

Knipe DM, Howley PM. *Fields*



Virology, 6th Edition: Lippincott Williams & Wilkins, Philadelphia, PA; 2013.

Thornhill JP, Barkati S, Walmsley S, Rockstroh J, Antinori A, Harrison LB, Palich R, Nori A, Reeves I, Habibi MS, Apea V, Boesecke C, Vandekerckhove L, Yakubovsky M, Sendagorta E, Blanco JL, Florence E, Moschese D, Maltez FM, Goorhuis A, Pourcher V, Migaud P, Noe S, Pintado C, Maggi F, Hansen AE, Hoffmann C, Lezama JI, Mussini C, Cattelan A, Makofane K, Tan D, Nozza S, Nemeth J, Klein MB, Orkin CM; SHA-RE-net Clinical Group. Monkeypox Virus Infection in Humans across 16 Countries - April-June 2022. *N Engl J Med*. 2022 Aug 25;387(8):679-691. doi: 10.1056/NEJMoa2207323. Epub 2022 Jul 21. PMID: 35866746.

McFadden G. Poxvirus tropism. *Nat Rev Microbiol* 2005; 3:201–doi:10.1038/nrmicro1099

Shchelkunov SN. An increasing danger of zoonotic orthopoxvirus infections. *PLoS Pathog* 2013; 9:e1003756. doi:10.1371/journal.ppat.1003756

Cheema AY, Ogedegbe OJ, Munir M, Alugba G, Ojo TK. Monkeypox: A Review of Clinical Features, Diagnosis, and Treatment.

*Cureus*. 2022 Jul 11;14(7):e26756. doi: 10.7759/cureus.26756. PMID: 35967174; PMCID: PMC9365327.

Reynolds MG, McCollum AM, Nguete B, Shongo Lushima R, Petersen BW. Improving the care and treatment of monkeypox patients in low-resource





settings: applying evidence from contemporary biomedical and smallpox biodefense research. *Viruses* 2017; 9:380. doi:10.3390/v9120380

Patel A, Bilinska J, Tam JCH, Da Silva Fontoura D, Mason CY, Daunt A, Snell LB, Murphy J, Potter J, Tuudah C, Sundramoorthi R, Abeywickrema M, Pley C, Naidu V, Nebbia G, Aarons E, Botgros A, Douthwaite ST, van Nispen Tot Pannerden C, Winslow H, Brown A, Chilton D, Nori A. Clinical features and novel presentations of human monkeypox in a central London centre during the 2022 outbreak: descriptive case series. *BMJ*. 2022 Jul 28;378:e072410. doi: 10.1136/bmj-2022-072410. PMID: 35902115; PMCID: PMC9331915.

Noe S, Zange S, Seilmaier M, Antwerpen MH, Fenzl T, Sch-

neider J, Spinner CD, Bugert JJ, Wendtner CM, Wölfel R. Clinical and virological features of first human monkeypox cases in Germany. *Infection*. 2023 Feb;51(1):265-270. doi: 10.1007/s15010-022-01874-z. Epub 2022 Jul 11. PMID: 35816222; PMCID: PMC9272654.

Vallejo-Plaza A, Rodríguez-Cabrera F, Hernando Sebastián V, Guzmán Herrador BR, Santá-gueda Balader P, García San Miguel Rodríguez-Alarcón L, Díaz Franco A, Garzón Sánchez A, Sierra Moros MJ; Spanish Monkeypox Response Network; Simón Soria F, Suárez Rodríguez B. Mpox (formerly monkeypox) in women: epidemiological features and clinical characteristics of mpox cases in Spain, April to November 2022. *Euro Surveill*. 2022 Dec;27(48):2200867. 10.2807/1560-7917.



E S . 2 0 2 2 . 2 7 . 4 8 . 2 2 0 0 8 6 7 .  
6695461; PMID: PMC9716644.

Hughes C, McCollum A, Pukuta E, et al. Ocular complications associated with acute monkeypox virus infection, DRC. *Int J Infect Dis* 2012; 21:276–7. doi: <https://doi.org/10.1016/j.ijid.2014.03.994>

Martín-Delgado MC, Martín Sánchez FJ, Martínez-Sellés M, Molero García JM, Moreno Guillén S, Rodríguez-Artalejo FJ, Ruiz-Galiana J, Cantón R, De Lucas Ramos P, García-Botella A, García-Lledó A, Hernández-Sampelayo T, Gómez-Pavón J, González Del Castillo J, Muñoz P, Valerio M, Catalán P, Burillo A, Cobo A, Alcamí A, Bouza E. Monkeypox in humans: a new outbreak. *Rev Esp Quimioter.* 2022 Dec;35(6):509-518. doi: [10.37201/req/059.2022](https://doi.org/10.37201/req/059.2022). Epub 2022 Jul 6. PMID: 35785957;

PMCID: PMC9728594.

Shchelkunov SN, Marennikova SS, Moyer RW. *Orthopoxiruses Pathogenic to Humans*. New York, NY: Springer, 2005.

Oliveira GP, Rodrigues RAL, Lima MT, et al. Poxvirus host range genes and virus-host spectrum: a critical review. *Viruses* 2017; 9:331. doi:10.3390/v9110331

Marmiere M, Rocchi M, Saracino M, D'Amico F, Stati R, Landoni G. How many of the COVID-19 deaths occurred in the Intensive Care Unit? *Minerva Anesthesiol.* 2022 Dec;88(12):1030-1034. doi: [10.23736/S0375-9393.22.16600-9](https://doi.org/10.23736/S0375-9393.22.16600-9). Epub 2022 Jun 29. PMID: 35766957.

Dou YM, Yuan H, Tian HW. Monkeypox virus: past and pre-



sent. *World J Pediatr.* 2022 Oct 10:1–7. doi: 10.1007/s12519-022-00618-1. Epub ahead of print. PMID: 36214966; PMCID: PMC9549445.

Martina Turco, Fabrizio R. Mancuso, Luigi Pisano, A monkeypox virus infection mimicking primary syphilis, *British Journal of Dermatology*, Volume 187, Issue 6, 1 December 2022, Pages e194– e195, <https://doi.org/10.1111/bjd.21847>

Luigi Pisano, Martina Turco, Fabrizio Rocco Mancuso, Irene Lastrucci, Nicola Pimpinelli, Atypical oral presentation of monkeypox virus: A report of two cases from Florence, Italy, *Travel Medicine and Infectious Disease*, Volume 50, 2022, 102457, ISSN 9, <https://doi.org/10.1016/j.tmaid.2022.102457>.

Alexandre Vallée, Eric Farfour, David Zucman, Monkeypox virus: A novel sexually transmitted disease? A case report from France, *Travel Medicine and Infectious Disease*, ISSN 1477-8939, <https://doi.org/10.1016/j.tmaid.2022.102394>.

Dashraath P, Nielsen-Saines K, Rimoin A, Mattar CNZ, Panchaud A, Baud D. Monkeypox in pregnancy: virology, clinical presentation, and obstetric management. *Am J Obstet Gynecol.* 2022 Dec;227(6):849-861.e7. doi: 10.1016/j.ajog.2022.08.017. Epub 2022 Aug 17. PMID: 35985514; PMCID: PMC9534101.

Emily A Siegrist, Joseph Sassine, Antivirals With Activity Against Mpox: A Clinically Oriented Review, *Clinical Infectious Diseases*, Volume 76, Issue 1, 1 January 2023, Pages 155–



164, <https://doi.org/10.1093/cid/ciac622>

Likos AM, Sammons SA, Olson VA, Frace AM, Li Y, Olsen- Rasmussen M, Davidson W, Galloway R, Khristova ML, Reynolds MG, Zhao H, Carroll DS, Curns A, Formenty P, Esposito JJ, Regnery RL, Damon IK. A tale of two clades: monkeypox viruses. *J Gen Virol.* 2005 Oct;86(Pt 10):2661-2672. doi: 10.1099/vir.0.81215-0. PMID: 16186219.

Magee WC, Hostetler KY, Evans DH. Mechanism of inhibition of vaccinia virus DNA polymerase by cidofovir diphosphate. *Antimicrob Agents Chemother* 2005 Aug;49(8):3153-62. doi: 10.1128/AAC.49.8.3153-3162.2005. PMID: 16048917; PMCID: PMC1196213.

Cundy KC, Li ZH, Lee WA. Effect of probenecid on the distribution, metabolism, and excretion of cidofovir in rabbits. *Drug Metab Dispos.* 1996 Mar;24(3):315-21. PMID: 8820422.

Wei H, Huang D, Fortman J, Wang R, Shao L, Chen ZW. Coadministration of cidofovir and smallpox vaccine reduced vaccination side effects but interfered with vaccine-elicited immune responses and immunity to monkeypox. *J Virol.* 2009 Jan;83(2):1115-25. doi: 10.1128/JVI.00984-08. Epub 2008 Nov 12. PMID: 19004937; PMCID: PMC2612404.

Cundy KC, Li ZH, Hitchcock MJ, Lee WA. Pharmacokinetics of cidofovir in monkeys. Evidence for a prolonged elimination phase representing phosphorylated drug. *Drug Metab Dispos.*



1996 Jul;24(7):738-44. PMID: 8818570.

Trost LC, Rose ML, Khouri J, Keilholz L, Long J, Godin SJ, Foster SA. The efficacy and pharmacokinetics of brincidofovir for the treatment of lethal rabbitpox virus infection: a model of smallpox disease. *Antiviral Res.* 2015 May;117:115-21. doi: 10.1016/j.antiviral.2015.02.007. Epub 2015 Mar 4. PMID: 25746331.

Mucker EM, Goff AJ, Shamblin JD, Grosebach DW, Damon IK, Mehal JM, Holman RC, Carroll D, Gallardo N, Olson VA, Clemmons CJ, Hudson P, Hruby DE. Efficacy of tecovirimat (ST-246) in nonhuman primates infected with variola virus (Smallpox). *Antimicrob Agents Chemother.* 2013 Dec;57(12):6246-53. doi: 10.1128/AAC.00977-13. Epub 2013 Oct 7. PMID: 24100494;

PMCID: PMC3837858.

Zaitseva M, Shotwell E, Scott J, Cruz S, King LR, Manischewitz J, Diaz CG, Jordan RA, Grosebach DW, Golding H. Effects of postchallenge administration of ST-246 on dissemination of IH-D-J-Luc vaccinia virus in normal mice and in immune-deficient mice reconstituted with T cells. *J Virol.* 2013 May;87(10):5564-76. doi: 10.1128/JVI.03426-12. Epub 2013 Mar 6. PMID: 23468500; PMCID: PMC3648177.

Pascom, A. R. P., Souza, I. N. de ., Krummenauer, A., Duarte, M. M. S., Sallas, J., Rohlf, D. B., Pereira, G. M., Medeiros, A. C. de ., & Miranda, A. E.. (2022). Características epidemiológicas e clínicas dos casos de monkeypox no Brasil em 2022: estudo transversal. *Epidemiologia E Serviços De Saúde*, 31 (Epid-



miol. Serv. Saúde, 2022 31(3)).

<https://doi.org/10.1590/S2237-96222022000300036>

Lima EL de, Barra LAC, Borges LMS, Medeiros LA, Tomishige MYS, Santos L de SLA, et al..

First case report of monkeypox in Brazil: clinical manifestations and differential diagnosis with sexually transmitted infections.

Rev Inst Med trop S Paulo [Internet]. 2022;64(Rév. Inst. Med. trop. S. Paulo, 2022 64). Available from: <https://doi.org/10.1590/S1678-9946202264054>

